わずかな傷で甲状腺全摘やリンパ節郭清を行えるのが、甲状腺がんの内視鏡補助下手術の新技術

祢津加奈子の **新・先端医療の現場** 連載 5

手術痕を残さず、後遺症も防ぐ 甲状腺がんの内視鏡補助下手術

QOLを重視する原 尚人さん

若い女性にも多い甲状腺がん。その治療では、首に大きな手術痕が残る。また首の筋肉の萎縮など、さまざまな後遺症に悩まされる。筑波大学外科学（乳腺甲状腺内分泌）教授の原尚人さんは、こうした後遺症を防ごうと、内視鏡を利用して、ほとんど傷痕を残さない最小限の切開で行う手術法を編み出した。

監修●原 尚人　筑波大学大学院人間総合科学研究科疾患制御医学専攻外科学（乳腺甲状腺内分泌）教授

全摘でも傷口は3センチ

この日、甲状腺全摘手術を受けるのは30代前半の女性。

甲状腺の右側（右葉）には1・1センチのがん、左側（左葉）には良性腫瘍（甲状腺腫）がある。良性腫瘍ががんになる心配はほとんどないが、その患者さんは考えた末に全摘を希望した（病理組織の結果ではがんが左葉にまで飛び火していたため全摘で正解であった）。

患者さんは、すでに全身麻酔をして手術台の上で横になっていた。原さんが触診と超音波でがんの部位を確認し、首の3カ所にマジックで印を付ける。切開の位置の目安にするためだ。

午後2時40分。「甲状腺全摘、右側リンパ節の郭清を行います」。原さんの穏やかな声と同時に手術が始まった。

局所麻酔薬を皮下注射してから、首の中央に横にメスを入れた。今日は全摘なので少し大きめに3センチほど切開した。この切開に、原さん考案のシリコン製リングをはめこむ。この穴から鉗子や電気メス、内視鏡を入れて手術をする。

まず、皮膚の下にある首の筋肉を傷つけないように左右に分けて進んでいく。その間から見えてきたのが甲状腺だ。奥には、脳に血液を供給する太い総頸動脈、近くには声帯を支配する反回神経がある。この神経を傷つけると声がかすれたり、飲み込みがうまくできなくなる。

内視鏡を挿入して神経や血管の位置を確認しながら、電気メスとクリップで止血。甲状腺を少しずつ組織からはがしていく。時々、ガーゼで血液を拭うが、出血はほとんどない。

落ち着いた手技で的確に手術は進み、1時間後には甲状腺の右側部分が切除、摘出された。ついで左側部分を切除した。「残したいな」と、原さんがつぶやきながら、摘出した組織の一部を病理検査に出した。副甲状腺が切除されていないか、鑑別を依頼したのだ。

すぐに、右側のリンパ節郭清に入る。気管周囲のリンパ節を郭清し、さらに内視鏡で確認しながら総頸動脈と内頸静脈を剥離。迷走神経をそっとわきに寄せて、奥にある側方リンパ節を含む脂肪の固まりを剥離しながら引っ張りだす。これを切除してリンパ節郭清は終了。内部を丁寧に洗浄したあと、分け入った筋肉を縫合して、3時間強で手術は終了した。病理検査に出した組織は、リンパ節だった。

この時点で、首の切開した痕はもうかすかにしかわからないほどきれいに縫合されていた。

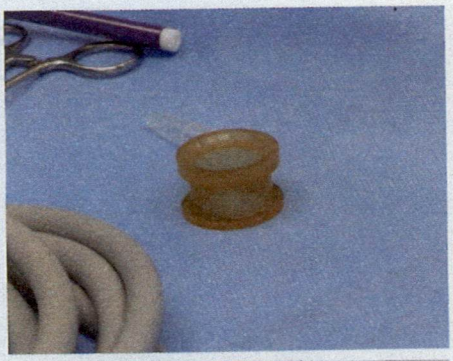

（上）原さんが工夫したのがシリコンのリング。切開した皮膚にはめこみ、皮膚を保護しながら内視鏡を動かす。切開はわずか2.4cmですむ（下）摘出した甲状腺の右葉。白くなっているところが、がんの部分

若い女性に多い甲状腺がん

原さんはこの手術では、内部を見るための補助として、内視鏡を使っている。

というのも、最小限の損傷で甲状腺がんを治したいと手術法を工夫してきた、その先に内視鏡カメラがあったからだ。

甲状腺は、気管の前にある蝶の羽を広げたような臓器だ。20グラム足らずの小さな臓器だが、甲状腺ホルモンの分泌という大事な働きをしている。腫瘍ができるのは、良性、悪性ともに女性が圧倒的に多い。しかも、甲状腺がんは若い女性に多いのが特徴だ。

「若い人のがんは、進行が早くて怖いと思われがちですが、甲状腺がんは若い人ほど大人しくて進行の遅いがんが多いのです」と原さんは語る。

甲状腺がんの8～9割は乳頭がんといって進行が遅くタチが良い。乳頭がんは、30代をピークに10代、20代にも珍しくないのだという。逆に、高齢になると未分化がんというタチの悪い

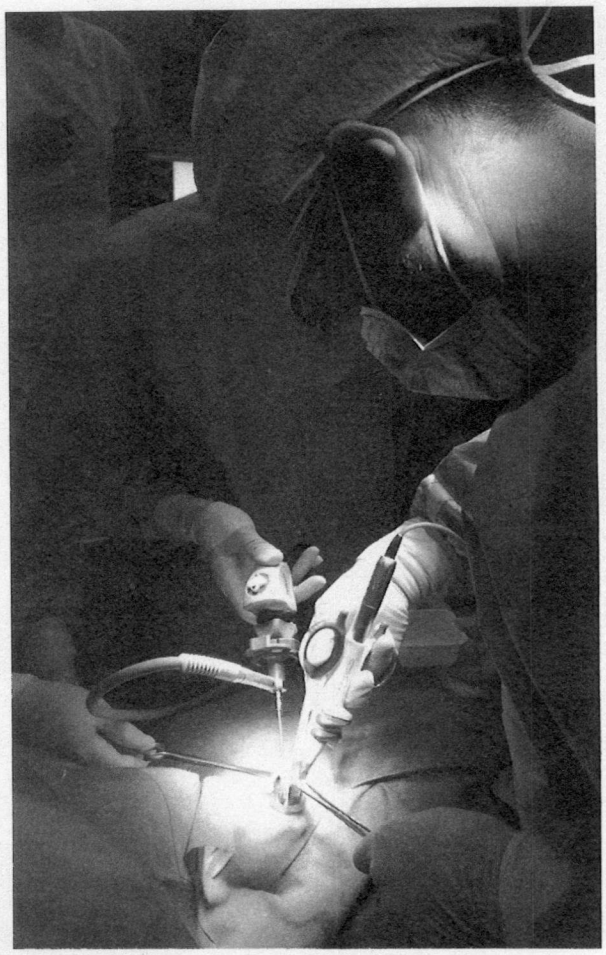
甲状腺の右側にできた1.1cmのがんを無事に摘出した

甲状腺がんが増えてくるそうだ。

乳頭がんならば、早期に治療すればほとんど治る。ところが、これまでの手術では首の前方から甲状腺を切除するため、首の横に15センチぐらいの傷痕が残る。スカーフやネックレスで傷痕を隠したり、着るものも制限されるなど、若い女性にはそれだけで苦痛になる。

傷痕だけではなく、甲状腺を摘出するために、甲状腺の前にある首の筋肉群（胸骨甲状筋と胸骨舌骨筋）を切断する。縫合しても神経が切断されているのでやがて筋肉が固く縮んで萎縮し、へこむこともあるそうだ。さらに、首の横にある太い胸鎖乳突筋も同じ神経や血管の支配を受けているため、固くなってひどい肩凝りに悩まされることも少なくない。

治りやすいがんではあるが、術後の後遺症も少なくなかったのである。

視野の確保に内視鏡を用いる

「この後遺症を何とかしたい、最小限の手術で残せるものは残したいと手術法の研究を始めたのです」と原さんは語る。

10歳のときに、原さんは乳がんで母を亡くし、医師になることを決意した。それだけに、患者のQOL（生活の質）に対する思いは人一倍強いのだろう。

どうするか考えたときに、思いついたのは、首の筋肉の隙間から甲状腺を切除することだった。腹部の手術でも腹筋を切らずに腹筋の間から分け入って手術をする。首でも同じように、筋肉を切断しないで隙間を広げて奥に入り、甲状腺もリンパ節も切除できるはずだ。

こうして生まれたのが「前頸筋群完全温存法」だった。その結果、傷痕は5～6センチにまで縮小。

筋肉も切断しないので、以前のような萎縮や激しい肩凝りもほとんどなくなったという。

1991年のことだ。

しかし、そこで終わりではなかった。どこまで傷痕を小さくできるか、原さんの挑戦は続いた。首の切開を小さくする上で、1番大きなネックになったのは視野だった。

切開部位から1番離れた甲状腺の上部や脇にある側方リンパ節は深い部位にあるので、なかなか小さな切開からは見えにくい。

それならば、見えづらい部分は内視鏡を入れて、モニター画面で確認しながら手術をすればいいのではないか。そう考えて生まれたのが、「内視鏡補助下手術」だったのである。

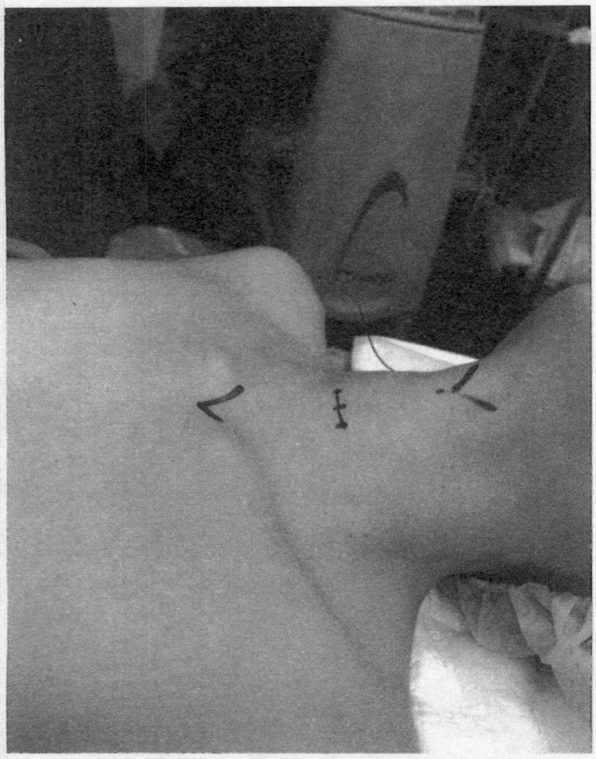
触診と超音波でがんの部位を確認し、首の3カ所にマジックで印を付け、切開の位置の目安にする

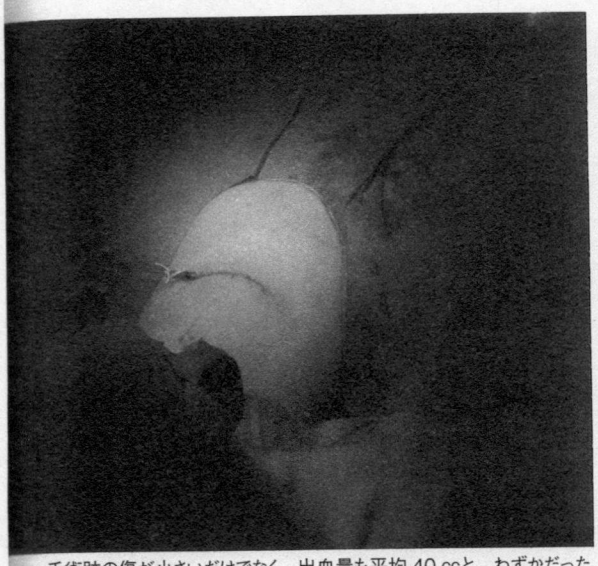
手術跡の傷が小さいだけでなく、出血量も平均40ccと、わずかだった

傷は2センチ余りに縮小した

もう1つの工夫が、シリコンのリング。切開した皮膚にリングをはめこむと、皮膚を保護しながら、ある程度リングの位置を動かすことができる。皮膚は伸縮力があるからだ。見たい方向、手術したい部位にリングを引っ張って内視鏡を動かすことができるのだ。

リングの直径は2センチ。それより少し大きく、2・4センチの切開で手術が可能になったのである。数カ月後にはほとんど傷痕は見えなくなってしまう。

だが、切開が小さくなったことで、リンパ節郭清が不十分になることはないのだろうか。

この点も、きちんと原さんは検証している。「耳の下から鎖骨窩まで、ふつうの手術と同じか、むしろ広い範囲のリンパ節郭清ができます」というのである。それならば、通常範囲のリンパ節郭清は十分に行える。

さらに、手術で原さんが大事にしているのは、副甲状腺を残すことだ。副甲状腺は、甲状腺の裏側に2対4個ある臓器で、カルシウムの調節に欠かせないホルモンを分泌している。といっても、大きさは米粒の半分ほど。リンパ節と大差ない。原さんが摘出した小さな組織を鑑別に出したのもそのせいだ。

「甲状腺を摘出すると甲状腺ホルモン剤を服用するのですが、これは1錠10円ほど。ところが、副甲状腺が失われると、カルシウムの量を調節するためにビタミンDを飲まなくてはならないのですが、この薬は少し高くて一生飲むと何百万円とかかってしまうのです」

だから、必ず副甲状腺を残すようにする。今日の患者さんも最低3個は副甲状腺が残ったので、薬はいらないそうだ。副甲状腺が残せるかどうかに、甲状腺手術のプロとそうでない人の差が現れるともいう。

先進医療で認可

内視鏡の手術対象になるのは、乳頭がんで2センチぐらいまで。だが周囲への浸潤がなくて縦長のがんならば、5センチぐらいまで適応になるそうだ。先進医療の認可を受けているので、手術には14万1千円かかるが、検査や入院には健康保険が適用される。

内視鏡を導入した手術は、傷痕の縮小が目的なので、手術時間や入院期間、出血量などは、前頸筋群完全温存法とほとんど変わらない。平均的な手術時間は2〜3時間。手術後3〜4日の入院が必要なのも同じだ。といっても、比較する温存手術が、平均よりかなり高いレベルの手術であることを忘れてはならない。

傷痕は、最近のデータでみると温存法だと平均6〜8センチだが、内視鏡では2・4〜3・2センチと明らかに小さい。もっとも他病院では15センチも切開しているのだから、どちらの方法でも比較にならないほど小さいのだ。

高い技術が必要な内視鏡手術

ただ、ネックは内視鏡手術は誰でもできるものではないという点だ。首には大事な血管や神経が多く走っている。甲状腺自体血液が多く、出血しやすい臓器だ。それを、これだけ小さな切開から、わずかな出血で後遺症もなく摘出できるというのは、今のところ、世界中で原さんしかいないのである。ちなみに、今日の手術の出血量はわずか20cc、平均でも40ccほどだ。

「今後は、超音波メスの幅を傷口に見合うぐらい細く改良したいですね。それから内視鏡がさらに細くなって、自由に曲がるように進歩すれば、胸部など別の部位からアプローチして首に傷が残らないようにしたい」と原さんは将来を語る。同時に、内視鏡下の手術ができるように、医師の教育にも励む。

ちなみに、原さんは年間60〜80例ほどの甲状腺がんの手術を行っているが、3カ月待ちがふつう。早期の乳頭がんなら3カ月待っても問題はないそうだ。Ⓢ